

CLINICA: _____ COMUNA: _____ FECHA ____ / ____ / ____

ESPECIE: _____ RAZA: _____ SEXO: _____ EDAD: _____

NOMBRE PACIENTE: _____ N° FICHA: _____ N° CHIP _____

MED. SOLICITANTE: _____ NOMBRE TUTOR: _____

TÉCNICA MUESTREO CITOLÓGICO:

PAF AAF IMPRONTA TÓRULA FLUIDOS

FIJACIÓN:

ALCOHOL OTRO _____

TÉCNICA MUESTREO HISTOPATOLÓGICO:

BIOPSIA INCISIONAL BIOPSIA EXCISIONAL

FIJACIÓN:

FORMALINA 10% OTRO _____

A. IDENTIFIQUE LA LESIÓN

I. ASPECTO:

TUMORAL NO TUMORAL

II. DISTRIBUCIÓN:

ÚNICA MÚLTIPLES FOCOS DIFUSA

III. FORMA:

ESFÉRICA OVOIDE PLACA IRREGULAR

OTRA _____

IV. BORDES:

DELIMITADOS NO DELIMITADOS

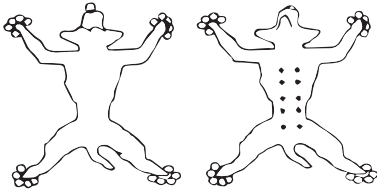
V. TAMAÑO APROXIMADO DE LA LESIÓN:

Largo: _____ cm, Ancho: _____ cm, Alto: _____ cm.

VI. CURSO:

AGUDO _____ CRÓNICO _____
 (Horas / Días) (Semanas / Meses / Años)

VII. ÓRGANO Y UBICACIÓN: (completar con diagrama)



VIII. POSIBLES ORIGENES: SEGÚN EVALUACIÓN CLÍNICA

INFLAMATORIO TRAUMÁTICO NEOPLÁSICO: BENIGNO
 BACTERIANO MALIGNO
 PARASITARIO
 VIRAL
 AUTOINMUNE

IX. ENVÍO REGISTRO FOTOGRÁFICO: SI NO

Enviar imágenes a mail de laboratorio, muy importante para interpretación diagnóstica.

B. BIOPSIA DERMATOLÓGICA (LLENAR TAMBIÉN SECCIÓN A)

PATRÓN DE DISTRIBUCIÓN

Simétrico Asimétrico
 Generalizado Localizado

TIPO DE LESIÓN

PRURITICA
 NO PRURITICA

__ Cabeza
 __ Orejas
 __ Periocular
 __ Plano nasal
 __ Labios
 __ Mucosas
 __ Mucocutáneo
 __ Mentón
 __ Axilas
 __ Tronco
 __ Abdómen
 __ Miembros Anteriores
 __ Miembros Posteriores
 __ Garras
 __ Genital
 __ Cola
 __ Otras: _____

__ Alopecia
 __ Ampollas
 __ Comedones
 __ Costras
 __ Erosión
 __ Escoriación
 __ Hiperemia
 __ Hiperpigmentación
 __ Hipopigmentación
 __ Liquenificación
 __ Máculas
 __ Nódulos
 __ Pápulas
 __ Placas
 __ Pústulas
 __ Escamas
 __ Úlceras
 __ Vesículas
 __ Otras: _____

ANTECEDENTES CLINICOS / EX. COMPLEMENTARIOS / TRATAMIENTOS:

DR. CARLOS GONZALEZ RIVEROS
 MV, M PHIL, PHD
 PATOLOGO VETERINARIO